

○ CASO CLÍNICO

Dos técnicas de ejecución del “Rendez-vous” laparoendoscópico de vías biliares

Two technical approaches for executing the biliary laparo-endoscopic “Rendez-vous”

Freddy Pereira-Graterol,^{1,2} Yajaira Venales-Barrios,¹ José Bousquet-Suárez,¹ Luisana Rodríguez-Perero.¹

Resumen

La pancreatitis aguda (PA) es la complicación más frecuentemente asociada a la realización de la colangiopancreatografía retrógrada endoscópica (CPRE). El “Rendez-vous” laparoendoscópico (RVLE) garantiza el acceso a la vía biliar de forma segura, limitando las complicaciones relacionadas con la canulación endoscópica. El objetivo del presente trabajo es describir dos opciones de realización del RVLE.

Describimos dos casos clínicos de pacientes con diagnóstico de colecisto colédoco litiasis (CCL), y detallamos dos técnicas de ejecución del RVLE: a) Canulación con esfinterotomía de arco, sobre guía transcística-transpapilar. b) Exteriorización transpapilar de sonda transcística y esfinterotomía con aguja. En ambos casos, se accedió a la vía biliar de forma segura, se llevó a cabo la esfinterotomía y la extracción de la litiasis. Se completó la CL, durante el mismo acto operatorio, sin morbilidad asociada.

El RVLE es una opción viable y segura de acceso a la vía biliar. Tanto la canulación sobre guía, como la esfinterotomía con aguja (previo paso de sonda

Abstract

The acute pancreatitis (AP) is the most frequent complication associated to the Endoscopic Retrograde Cholangiopancreatography (ERCP). The laparo-endoscopic “Rendez-vous” technique (LER) assures a safety access to the bile ducts, avoiding the complications related with the canulation of the ampulla. The objective is describe two technical options for performing the LER.

We describe two clinical cases of patients with cholecysto-choledocolithiasis (CCL) and two options of execution the LER: a) Canulation with sphincterotomy through a previously placed transcystic-transpapillary guide-wire. b) Needle-knife sphincterotomy over a transpapillary catheter.

A secure access to the bile ducts, sphincterotomy and bile duct stones extraction were achieved in both cases. The laparoscopic cholecystectomy was completed during the same operation. There was not morbid-mortality associated to the procedures.

The LER is a feasible and secure technique for accessing the bile ducts. Not only canulation through a transcystic guidewire, but also, the needle-knife sphincterotomy (over a transpapillary catheter) could be considered valid options. In both cases, the CCL was treated, avoiding an additional procedure.

1 Unidad de Cirugía de Mínimo Acceso (UCMA), Hospital Universitario “Dr. Luís Razetti”. Barcelona, Venezuela.

2 Unidad de Cirugía de Mínimo Acceso (UCMA), Day Hospital. Lechería, Venezuela.

Correspondencia: Dr. Freddy Pereira Graterol. Centro “Day Hospital”. Av. Principal de Lechería, diagonal al hotel Teramum, C.P. 6016, Lechería, Edo. Anzoátegui, Venezuela. Teléfono: (+ 58) 416 6138797. Correo electrónico: freddypereiragraterol@gmail.com

transpapilar) son opciones válidas. En ambos casos se logró el tratamiento de la CCL, evitando un procedimiento adicional.

Palabras clave: "Rendez-vous", abordaje laparoendoscópico, colangiopancreatografía retrógrada endoscópica, colecisto colédoco litiasis, Venezuela.

Introducción

La canulación retrógrada endoscópica de la vía biliar no está exenta de riesgos, siendo la pancreatitis aguda (PA) la complicación más frecuentemente observada.¹ Los intentos repetidos y prolongados de canulación incrementan sus posibilidades.

De igual forma, se describe alrededor de un 5% de falla en la canulación de la vía biliar durante la colangiopancreatografía retrógrada endoscópica (CPRE).²

La técnica de "Rendez-vous" laparoendoscópico (RVLE) se fundamenta en la introducción de una guía o sonda en la vía biliar (generalmente transcística), y su exteriorización transpapilar. Con esta maniobra se logra el "encuentro" entre los instrumentos introducidos de forma anterógrada y retrógrada, permitiendo así el acceso seguro a la vía biliar y disminuyendo la morbilidad asociada a la manipulación de la papila duodenal mayor.³

La coledocolitiasis se encuentra presente en aproximadamente un 20% de los pacientes con diagnóstico de colecistolitiasis.^{4,5} El tratamiento laparoendoscópico de la colecisto colédoco litiasis (CCL) en un mismo acto operatorio ofrece múltiples ventajas, entre otras: disminución de los costos y estancia hospitalaria, además de disminuir la complejidad técnica del procedimiento laparoscópico (exploración laparoscópica de vías biliares).^{6,7}

Describimos dos casos clínicos y detallamos dos opciones técnicas de realización del RVLE, para el abordaje de la vía biliar y el tratamiento de la litiasis biliar.

Presentación de casos

Caso 1

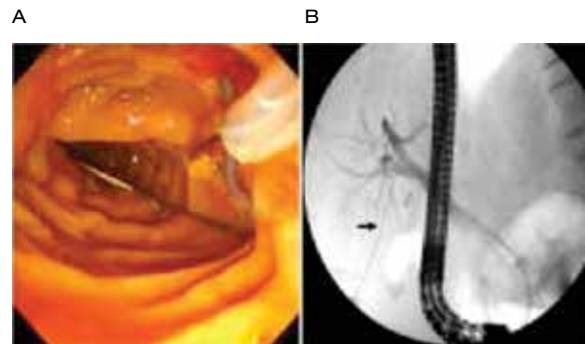
Femenino de 56 años de edad, con diagnóstico de litiasis vesicular y alta sospecha de litiasis biliar. Fue programada para exploración laparoendoscópica de la

Keywords: "Rendez-vous", laparo-endoscopic approach, Endoscopic Retrograde Cholangiopancreatography, bile duct stones, Venezuela.

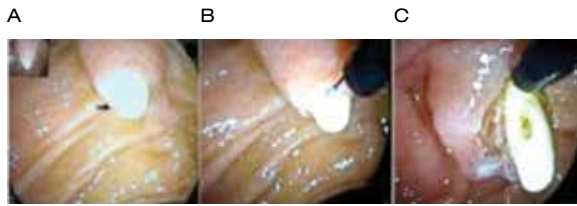vía biliar, más colecistectomía laparoscópica (CL). Se abordó con técnica laparoscópica, una vez realizada la colangiografía intraoperatoria (CIO) transcística y constatado la presencia de litiasis biliar múltiple, se avanzó una guía de 0.035'' a través del catéter de colangiografía, verificándose mediante fluoroscopia, su ubicación en el duodeno. El catéter de colangiografía fue retirado, dejando la guía hidrofílica (transcística) en el interior del duodeno (**Figura 1A**). El remanente del conducto cístico fue cerrado con nudo extracorpóreo,⁸ y el resto de la colecistectomía, llevada a cabo de forma habitual.

Habiendo extraído la vesícula biliar y cerrado la aponeurosis umbilical y la piel, se rotó a la paciente (decúbito lateral izquierdo) y se capturó la guía en el duodeno, la cual fue exteriorizada a través de la cavidad oral. Seguidamente, se efectuó la canulación endoscópica de la vía biliar sobre la guía instalada (**Figura 1B**). La esfinterotomía endoscópica, la instrumentación de la vía biliar y el resto de las maniobras para la colédocolitiasis, se realizaron de manera habitual.

○ **Figura 1.** "Rendez-vous" laparoendoscópico sobre guía transcística: **A)** Captura de la guía en el duodeno. **B)** Canulación endoscópica de la vía biliar sobre la guía instalada (señalada con la flecha).



○ **Figura 2.** "Rendez-vous" laparoendoscópico sobre catéter transpapilar: **A)** Sonda transpapilar (señalada con la flecha). **B)** y **C)** Secuencia de esfinterotomía con aguja.



Al finalizar la instrumentación endoscópica de la vía biliar, se realizó colangiografía de control, verificando la indemnidad de la misma. El tiempo quirúrgico total fue de 125 minutos.

Caso 2

Femenino de 36 años de edad, con diagnóstico previo de CCL, verificado por resonancia magnética nuclear (RMN). Fue planificada para exploración laparoendoscópica de la vía biliar, más CL. Se efectuó la CIO transcística, verificándose la presencia de litiasis biliar múltiple. Se avanzó el catéter de colangiografía y se verificó su ubicación en el duodeno (**Figura 2A**). De forma similar al caso anterior, se completó la CL, dejando fijada la sonda transcística. Seguidamente, se introdujo el duodenoscopio terapéutico, se realizó la esfinterotomía con aguja sobre la sonda previamente introducida (**Figura 2B y 2C**), se retiró la sonda transcística y se extrajo la litiasis biliar. Al finalizar el procedimiento, se llevó a cabo colangiografía de control (sin alteraciones). El tiempo quirúrgico total fue de 95 minutos.

El acceso a la vía biliar, la esfinterotomía endoscópica y el objetivo terapéutico (extracción de la CCL) se logró en ambos casos, no observándose morbimortalidad asociada. Las dos pacientes reiniciaron la vía oral y egresaron al día siguiente de la intervención.

Discusión

Alrededor del 7% de los pacientes en quienes se practica CPRE desarrollan PA, debido entre otros factores, a la "manipulación" del ducto pancreático principal.¹ Revisiones recientes recomiendan la canulación "guiada" de la vía biliar, a fin de disminuir su incidencia.⁹ Con el RVLE se limitan las posibilidades de manipulación del ducto pancreático, lográndose de manera segura, el abordaje (tutorado) de la vía

biliar, disminuyendo de igual forma, el porcentaje de fallas en la canulación retrógrada.⁶

El diagnóstico de ingreso de las pacientes arriba descritas, se correspondió con CCL y en relación a esto, la estrategia quirúrgica más adecuada para su tratamiento aún es motivo de discusión.⁶

El abordaje en dos tiempos, empleando procedimientos por separado (endoscópico y luego laparoscópico), ha sido adoptado por muchos grupos de trabajo como la forma terapéutica habitual, lo cual entre otras ventajas y una vez lograda la extracción de la coledocolitiasis, evita la exploración quirúrgica laparoscópica de la vía biliar, limitando este último procedimiento, únicamente a la colecistectomía. Sin embargo, este enfoque terapéutico implica no sólo el riesgo de morbilidad asociada a los procedimientos anestésicos (al menos dos), incremento de la estancia hospitalaria y costos totales del tratamiento,⁶ sino que también, durante el lapso de tiempo transcurrido entre el procedimiento endoscópico (CPRE) y el laparoscópico (CL), existe el riesgo de migración de algún lito contenido en la vesícula biliar o en el conducto cístico, sin que la esfinterotomía previa garantice en un 100% su expulsión al duodeno.¹¹ Asimismo, esta estrategia alberga la posibilidad de llevar a cabo al menos un tercer procedimiento terapéutico, en caso de presentarse litiasis biliar residual.

En ambas pacientes se accedió en forma anterógrada a la vía biliar y se logró el objetivo terapéutico, sin morbilidad asociada. Desde nuestro punto de vista, el procedimiento empleado en el segundo caso (esfinterotomía con aguja sobre sonda transpapilar),¹² resultó técnicamente más simple, que el empleado en el primer caso (canulación sobre guía transcística).³

Creemos necesario el desarrollo de trabajos prospectivos de investigación, que permitan estandarizar las estrategias terapéuticas de mínimo acceso que más se ajusten a este tipo de pacientes.

Conclusiones

El RVLE es una opción viable y segura de acceso a la vía biliar. Tanto la canulación sobre guía, como la esfinterotomía con aguja (previo paso de sonda transpapilar), son alternativas válidas. En ambos casos, se logró el tratamiento de la litiasis biliar y vesicular en el mismo procedimiento quirúrgico, evitando la necesidad de exploración posoperatoria de la vía biliar.

Conflicto de intereses

Los autores declaran no tener ningún conflicto de intereses.



Financiamiento

Los autores no recibieron patrocinio para llevar a cabo este artículo.

Referencias

1. Freeman ML, DiSario JA, Nelson DB, et al. Risk factors for post- ERCP pancreatitis: a prospective, multicenter study. *Gastrointest Endosc* 2001;54:425-434.
2. Testoni PA, Testoni S, Giussani A. Difficult biliary cannulation during ERCP: how to facilitate biliary access and minimize the risk of post-ERCP pancreatitis. *Dig Liver Dis* 2011;43(8):596-603.
3. Deslandres E, Gagner M, Pomp A, et al. Intraoperative endoscopic sphincterotomy for common bile duct stones during laparoscopic cholecystectomy. *Gastrointest Endosc* 1993;39:54-58.
4. Overby DW, Apelgren KN, Richardson W, et al. SAGES guidelines for the clinical application of laparoscopic biliary tract surgery. *Surg Endosc* 2010;24:2368-2386.
5. Williams EJ, Green J, Beckingham I, et al. Guidelines on the management of common bile duct stones (CBDS). *Gut* 2008;57:1004-1021.
6. LaGrecca G, Barbagallo F, Sofia M, et al. Simultaneous laparoendoscopic rendezvous for the treatment of cholecistocolocolithiasis. *Surg Endosc* 2010;24:769-780.
7. Vázquez RJ, Tarango GE, Vázquez GA, et al. "Rendez-vous" laparoendoscópico para el tratamiento de la colecistocolocolitiasis. *Cir Gen* 2010;32:267-269.
8. Pereira GF, Moreno PM. A new technique for tying the Gea extracorporeal knot for endoscopic surgery. *Journal of Laparoendoscopic and Advanced Surgical Technique A* 2004;14:403-406.
9. Anderson MA, Fisher L, Jain R, et al. Complications of ERCP. *Gastrointest Endosc* 2012;75(3):467-473.
10. Pekolj J. Tratamiento de la litiasis coledociana por vía laparoscópica. Continúa la controversia. *Cir Esp* 2012;90:144-146.
11. Pierce RA, Jonnalagadda S, Spittler JA, et al. Incidence of residual choledocholithiasis detected by intraoperative cholangiography at the time of laparoscopic cholecystectomy in patients having undergone preoperative ERCP. *Surg Endosc* 2008;22:2365-2372.
12. Manes G, Baratti C, Ardizzone S, et al. Over-the-catheter precut to gain access to the biliary duct during ERCP rendez-vous. *Surg Endosc* 2008;22:2323-2325.

